“十二五”职业教育国家规划教材
经全国职业教育教材审定委员会审定

“互联网 + 教育”新形态一体化教材

正常人体结构

（第二版）

ZHENGCHANG RENTI JIEGOU

主 编 张 沛

北京出版社

正常人体结构（第二版）
主 编 张 沛
北京出版集团
北京出版社

北京出版集团
北 京 出 版 社

图书在版编目（CIP）数据

正常人体结构 / 张沛主编 . — 2 版 . — 北京：北京出版社，2021.4（2024 重印）

十二五规划高职

ISBN 978-7-200-16300-1

Ⅰ. ①正… Ⅱ. ①张… Ⅲ. ①人体结构—高等职业教育—教材 Ⅳ. ① Q983

中国版本图书馆 CIP 数据核字（2021）第 009145 号

正常人体结构（第二版）

ZHENGCHANG RENTI JIEGOU (DI-ER BAN)

主　　编：张　沛
出　　版：北京出版集团
　　北 京 出 版 社
地　　址：北京北三环中路 6 号
邮　　编：100120
网　　址：www.bph.com.cn
总 发 行：北京出版集团
经　　销：新华书店
印　　刷：定州启航印刷有限公司
版 印 次：2021 年 4 月第 2 版　2023 年 5 月修订　2024 年 6 月第 3 次印刷
成品尺寸：185 毫米 ×260 毫米
印　　张：18.5
字　　数：416 千字
书　　号：ISBN 978-7-200-16300-1
定　　价：58.00 元

教材意见建议接收方式：010-58572341　邮箱：jiaocai@bphg.com.cn
如有印装质量问题，由本社负责调换
质量监督电话：010-82685218　010-58572341　010-58572393

北京出版社

目　录

绪论　1

单元一　细胞　6

单元二　基本组织　12

任务一　上皮组织　13
任务二　结缔组织　17
任务三　肌组织　28
任务四　神经组织　31

单元三　运动系统　38

任务一　骨和骨连结　40
任务二　躯干骨及其连结　43
任务三　颅骨及其连结　49
任务四　四肢骨及其连结　57
任务五　肌学　68

单元四　消化系统　89

任务一　消化管　91
任务二　消化腺　108

单元五　呼吸系统　117

任务一　呼吸道　118
任务二　肺　124
任务三　胸膜　129
任务四　纵隔　130

单元六　泌尿系统　133

任务一　肾　134
任务二　输尿管道　140

北京出版社

单元七　生殖系统　146

任务一　男性生殖系统　147
任务二　女性生殖系统　152
任务三　乳房和会阴　160
任务四　腹膜　161

单元八　内分泌系统　168

任务一　垂体　169
任务二　甲状腺　171
任务三　甲状旁腺　172
任务四　肾上腺　173
任务五　松果体　174

单元九　脉管系统　176

任务一　心血管系统　177
任务二　淋巴系统　199

单元十　感觉器官　206

任务一　视器　207
任务二　前庭蜗器　213
任务三　皮肤　217

单元十一　神经系统　221

任务一　神经系统概论　223
任务二　中枢神经系统　224
任务三　周围神经系统　244
任务四　脑和脊髓的传导通路　263

单元十二　胚胎学概要　272

任务一　生殖细胞的发育　273
任务二　胚胎的早期发育　274
任务三　胎膜和胎盘　280
任务四　胎儿血液循环　284
任务五　双胎、多胎和联胎　286

参考文献　288

北京出版社

单元一　细胞

学习目标

» 知识目标

1. 掌握细胞膜、各种细胞器及细胞核的结构和功能。
2. 了解细胞增殖周期中各期特点。

» 能力目标

能区分重要细胞器的结构，能运用所学知识为正常人体结构学习打下基础。

» 素质目标

通过学习，养成严谨的学习工作态度，无私奉献的职业精神。

知识导图

- 细胞的基本结构
  - 细胞膜：主要由磷脂双分子层、蛋白质和糖链构成，是细胞的最外层结构。
  - 细胞质：位于细胞膜和细胞核之间，由基质、细胞器和包含物组成，是细胞新陈代谢和物质合成的重要场所。
  - 细胞核：由核膜、核仁、核基质和染色体等构成。
- 细胞增殖
  - 细胞增殖周期：从上一次细胞分裂结束到下一次细胞分裂结束时的一个周期过程。
  - 细胞增殖周期各期特点
- 细胞的衰老与死亡
  - 在细胞衰老过程中，细胞结构会发生一系列的变化。
  - 细胞死亡有两种形式，即坏死性死亡和自然凋亡。

细胞是由英国科学家罗伯特·胡克于 1665 年发现的。当时他用自制的光学显微镜观察软木塞的薄切片，放大后发现一格一格的小空间，就以英文的“cell”命名。细胞是人体结构和功能的基本单位，人体大约有 400 万亿个细胞，大多数要借助显微镜才能看到。要全面深入地了解人体构造，就必须从其微观结构——细胞开始。

预习案例

北京出版社

一、细胞的概况

细胞（cell）是构成人体结构与功能的基本单位，是机体生长发育的基础。人体细胞形态多样，有球形、方形、柱形等（图 1–1）。其大小差异很大，大多数细胞直径仅有几微米，有的可达 30 微米以上。

尽管细胞的形态、大小各异，但其结构基本相同。细胞均可分为细胞膜（cell membrane）、细胞质（cytoplasm）和细胞核（nuclear）3 部分（图 1–2）。

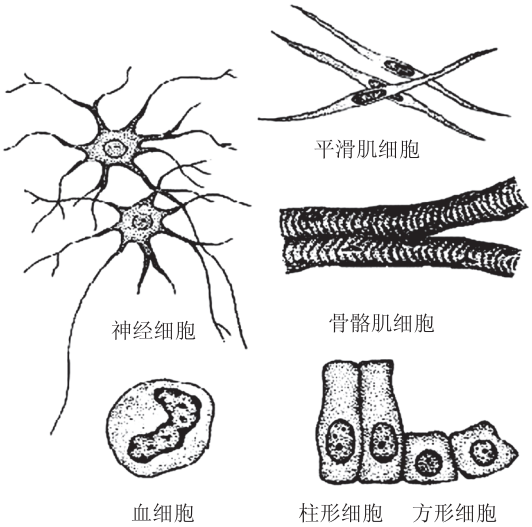

图 1–1　细胞的形态

图 1–2　细胞的电镜结构

二、细胞的结构

（一）细胞膜

细胞膜，又称细胞质膜，是细胞的最外层结构。细胞膜不仅存在于细胞表面，而且在细胞内还有丰富的膜相结构，这些

细胞膜

存在于某些细胞器表面和细胞核的核膜都属于同样的膜相结构称为生物膜（biological membrane）。

1. 细胞膜的超微结构 细胞膜主要由类脂、蛋白质和糖类组成，其中类脂和蛋白质是主要成分。细胞膜的分子结构是指膜中各种化学成分的排列和组合形式。在电子显微镜下观察细胞膜的结构，可见由内外深色的两层和中间浅色的一层构成，一般将这三层结构称为单位膜（图 1–3）。

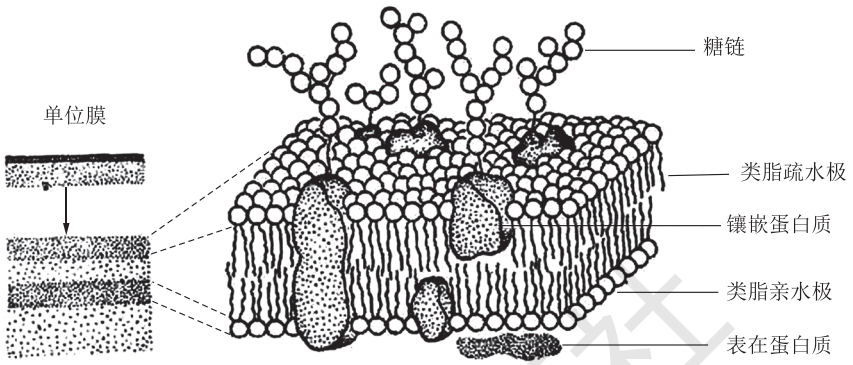

图 1–3 生物膜分子的结构

关于细胞膜的分子构型，目前公认的是“液态镶嵌模型”学说。细胞膜以液态的脂质双分子层为基本支架，在脂质之间镶嵌着具有不同分子结构和功能的蛋白质，糖分子位于细胞膜的外表面。

（1）脂类：主要为磷脂，脂类分子排列成内外两层。两层分子的亲水端分别朝向膜的内、外表面，疏水端朝向膜的中央。

（2）蛋白质：主要以嵌入和附着两种形式与双层脂质分子相结合。多数形成“镶嵌蛋白”；少数形成“附着蛋白”。蛋白质分子在细胞膜的物质转运作用中起着重要作用。

（3）糖类：分布于细胞膜的外表面，以糖链的形式存在。有的与蛋白质结合成糖蛋白，有的与脂质结合成糖脂。

2. 细胞膜的功能 细胞膜具有维持细胞的形态，对细胞起保护作用；同时在物质交换过程中和接受刺激、传递信息等方面起着重要作用。

（二）细胞质

细胞质又称细胞浆，位于细胞膜与细胞核之间，由基质、细胞器和包含物组成，是细胞新陈代谢和物质合成的重要场所。

1. 基质 是细胞质的基本成分，呈均质的胶状。

2. 细胞器 位于细胞质内，是具有一定形态结构及生理机能的有形成分。

（1）线粒体（mitochondria）：普遍存在于各类细胞内（除成熟的红细胞外）。光镜下呈线状、颗粒状或杆状。电镜下为椭圆形或圆形小体，是由两层单位膜构成的膜性囊，外膜光滑，内膜向线粒体腔内折叠形成线粒体嵴。线粒体内含有多种酶，参与生物氧化和 ATP 的形成。细胞生命活动中需要的能量约有 95% 来自线粒体，故线粒体是细

胞内的供能站。近年来研究发现，线粒体除了供能之外，还可以独立合成蛋白质，进行自我复制。

（2）核糖体（ribosome）：又称核蛋白体，电镜下观察为椭圆形颗粒状小体，直径为15～25 nm，主要由核糖核酸（RNA）和蛋白质构成。RNA 有游离核糖体和附着核糖体两种存在形式。主要参与分泌蛋白质的合成，如酶、抗体和蛋白质类激素等。

（3）内质网（endoplasmic reticulum）：是由一层单位膜围成的大小不同的管状或泡状的膜性结构，并互相沟通连接成网。根据其表面有无核糖体附着而分为粗面内质网和滑面内质网。①粗面内质网：即 RER，多为扁平囊状，其表面附着有许多核糖体，核糖体是合成蛋白质的部位。②滑面内质网：即 SER，表面光滑，无核糖体附着，内含多种酶系，可参与多种代谢活动。

（4）高尔基复合体（Golgi complex）：是位于细胞核附近的膜状囊泡，又称内网器。由脂类和蛋白质构成，其主要功能是将粗面内质网转运来的蛋白质进行加工、浓缩和包装，形成分泌泡或溶酶体。

（5）溶酶体（lysosome）：是一层单位膜围成的小体，大小不一，散在于细胞质内。内含有多种酸性水解酶，可分解细胞内衰老的细胞器和被吞噬到细胞内的病原体及其他细胞碎片，故有“细胞内消化器”之称。

（6）中心体（centrosome）：为球形小体，常位于核的附近，由两个中心粒组成。中心体参与细胞的分裂活动。

（7）微管和微丝（microtubules and microfilaments）：光镜下看不到，微管在电镜下呈管状结构，有一定的韧性和弹性。微丝在电镜下是实心的丝状结构。微管和微丝对细胞起支架作用，微丝还有收缩的功能。

3. 包含物　包含物（inclusion）是指细胞内的一些代谢产物或细胞内的贮存物质，如脂滴、糖原、吞噬体、吞饮泡等。细胞的包含物随细胞的生理状态而变化。

（三）细胞核

细胞核由核膜、核仁、核基质和染色质等构成（图 1–4）。

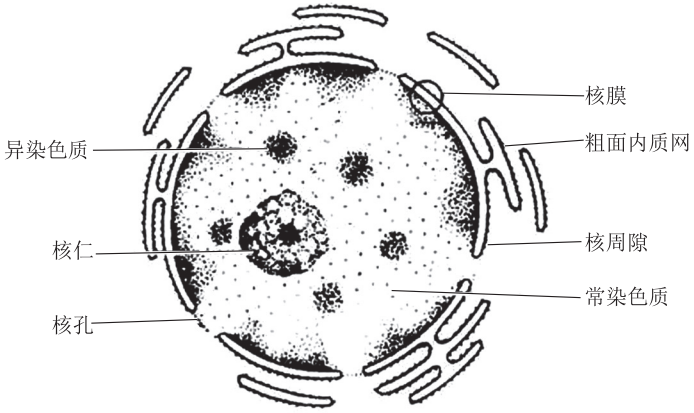

图 1–4　细胞核电镜结构

北京出版社

1. **核膜**　是位于细胞核表面的有孔的双层膜。外层表面常有核糖体附着，并与粗面内质网相连。核孔是细胞核与细胞质之间进行物质交换的通道。

2. **核仁**　为无膜包绕的圆形结构，一般为 1～2 个，位置不定，常偏于核的一侧。主要化学成分是蛋白质和核糖核酸，故核仁与蛋白质的合成有密切关系。

3. **核基质**　核基质又称核液，为胶状物质，含有蛋白质和无机盐等。

4. **染色质和染色体**　是同一物质在细胞的不同时期、不同功能状态下的不同表现形式。因其容易被碱性染液着色而得名。染色质呈细丝状，其主要化学成分是脱氧核糖核酸（DNA）和蛋白质，DNA 是遗传的物质基础。细胞进入分裂期，染色质变粗变短，染色深呈杆状，即染色体。

人体体细胞有 23 对染色体，其中 22 对为常染色体，在形态和结构上，没有性别差异，另一对为性染色体，与性别有关，男性为 XY，女性为 XX。染色体是遗传物质的载体。

知识链接

人体细胞由细胞膜、细胞质和细胞核 3 部分构成。细胞的形态和结构与所处的环境有关，与功能相一致。细胞膜可维持细胞形态，对细胞起保护作用；同时在物质转运过程中起重要作用。细胞质由基质和多种有一定形态、结构和功能的细胞器构成。细胞核包括核膜、核仁、染色质与核基质 4 部分。细胞核内含有遗传物质。

三、细胞增殖

细胞的增殖方式是细胞分裂，并依此适应人体的生长发育、细胞更新和损伤后的修复。细胞分裂的方式有 3 种：即无丝分裂、有丝分裂和减数分裂。减数分裂是生殖细胞的分裂方式；无丝分裂在人体内基本不存在；人体细胞的分裂方式主要是有丝分裂。

（一）细胞增殖周期的概念

从上一次细胞分裂结束到下一次细胞分裂结束时的一个周期过程称为细胞增殖周期，简称细胞周期（cell cycle）。包括分裂间期和分裂期（图 1–5）。

（二）细胞增殖周期各期的特点

1. **分裂间期细胞的特点**　分裂间期可分为 DNA 合成前期（G_1 期）、DNA 合成期（S 期）和 DNA 合成后期（G_2 期）。

（1）G_1 期：DNA 合成前期。G_1 期是从上一次细胞周期完成后开始的，细胞在此期内主要进行 DNA 复制所必需的核苷酸、蛋白质和酶类的合成及贮备。为下一阶段 S 期的 DNA 复制做准备（图 1–5）。

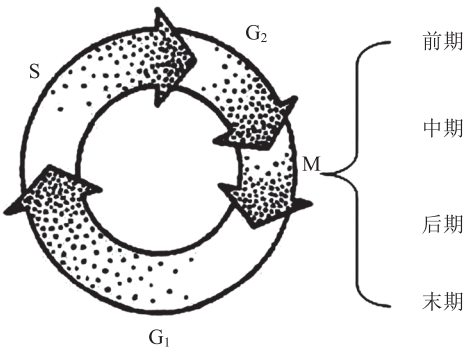

图 1–5　细胞周期示意图

（2）S 期：DNA 合成期。细胞在此期主要进行 DNA 的复制。从 G_1 期进入 S 期是细胞周期的关键时刻，只要 DNA 的复制一开始，细胞增殖活动就会进行下去，一直到分裂期结束。

（3）G_2 期：DNA 合成后期。此期为分裂期做准备，DNA 合成已经终止。

2. 分裂期细胞的特点　分裂期——M 期是一个连续变化过程，有很明显的形态变化，主要表现在染色体的形成过程。在分裂过程中因有纺锤丝的出现，故名有丝分裂（mitotic division），可分为前期、中期、后期、末期 4 期。

在细胞周期中，分裂间期的主要生理意义是合成 DNA，复制遗传信息；分裂期的主要生理意义是使染色质形成染色体，染色体的纵裂和移动，把两套遗传信息准确无误地平分到 2 个子细胞中，新生成的子细胞与母细胞具有相同的染色体，使遗传特性一代代传下去，保持了遗传的稳定性。

人体细胞代谢周期

直击护考

一、名词解释

液态镶嵌模型　细胞增殖周期

二、选择题

1. 被称为细胞供能站的是（　　）。

A. 细胞核　　B. 核糖体

C. 内质网　　D. 高尔基复合体

E. 线粒体

2. 关于细胞核说法错误的是（　　）。

A. 细胞都有细胞核　　B. 成熟的红细胞没有细胞核

C. 血小板没有细胞核　　D. 细胞核一般位于细胞中央

E. 细胞核一般为圆形、卵圆形

三、简答题

1. 试述细胞膜的超微结构及其功能。

2. 简述细胞衰老与死亡的重要意义。

实验 1　显微镜的构造和使用

北京出版社

单元二　基本组织

学习目标

» 知识目标

1. 掌握上皮组织的组成和分类，各类被覆上皮的组成、结构特点和分布；固有结缔组织的分类，疏松结缔组织的组成；骨组织的一般结构，骨单位的概念；肌组织的分类及各类肌的一般结构特点；神经元的形态、结构、功能和分类；突触的概念。

2. 熟悉疏松结缔组织中细胞的功能；骨组织的一般结构；骨骼肌的超微结构，肌节、闰盘的概念。

3. 了解腺的概念和分类；血液的组成、各种血细胞的正常值；神经末梢的概念、种类和分类。

» 能力目标

1. 能区分各类组织的分布；能识别光镜下的各类组织。

2. 能运用所学知识为正常人体结构学习打下基础。

» 素质目标

通过学习，养成严谨的学习工作态度，无私奉献的职业精神。

北京出版社

知识导图

- 上皮组织
  - 被覆上皮
    - 分类：根据细胞的层数分为单层上皮和复层上皮
    - 特点：上皮细胞多，排列紧密，细胞间质少；上皮细胞有极性；上皮内无血管
    - 分布部位
  - 腺上皮：以分泌功能为主的上皮
- 结缔组织
  - 固有结缔组织：根据其结构和功能，可分为疏松结缔组织、致密结缔组织、脂肪组织和网状组织
  - 软骨及其分类：由软骨组织和软骨膜构成。可分为透明软骨、弹性软骨和纤维软骨 3 类

- 结缔组织
  - 骨：骨主要由骨组织、骨膜及骨髓等构成
  - 血液和淋巴：血液由血浆、血细胞组成。淋巴由组织液渗入毛细淋巴管而成
- 肌组织
  - 分类：主要由骨骼肌、心肌和平滑肌组成
  - 结构特点：骨骼肌纤维呈长柱状平行排列，属于横纹肌，受意识支配，属于随意肌；心肌肌纤维呈短柱状排列，有分支，属于不随意肌；平滑肌呈长梭形，中央有一个椭圆的细胞核，属不随意肌
  - 超微结构：肌节、肌原纤维、横小管、肌浆网
- 神经组织
  - 神经元：神经元大小不一，形态各异，但包括胞体和突起两部分，突起又包括树突和轴突
  - 突触：是神经元与神经元或与效应细胞之间的特殊信息传递结构
  - 神经胶质细胞：按照位置的不同，包括中枢神经系统和周围神经系统的神经胶质细胞
  - 神经纤维和神经末梢：有髓神经纤维由突起和神经胶质细胞构成

蓝血人是科幻小说中的人物，但在现实生活中，也确有蓝血人。在智利，科学家发现了蓝血人，他们的皮肤和血液都呈现出蓝色。科学家对这一现象的解释是：当氧气充足时，血红蛋白呈红色，所以正常人的血液呈红色；当人体内氧气缺乏时，血红蛋白呈蓝色。蓝血人的血液之所以是蓝色，可能是因为高山上机体长期缺氧所致。

预习案例

任务一　上皮组织

上皮组织（epithelial tissue）简称上皮（epithelium），其结构特点是细胞排列紧密，细胞间质少。上皮组织根据分布和功能不同可分为：被覆上皮、腺上皮和感觉上皮。上皮组织具有保护、分泌、吸收和排泄等功能。

一、被覆上皮

（一）被覆上皮的特点

被覆上皮除具备上皮组织的一般特点外，还具有以下特点：①被覆于人体的表面和衬在体内多种管、腔和囊壁的内面。②上皮细胞具有明显的极性：上皮细胞朝向体表或管腔的一面称为游离面；与游离面相对的另一面称为基底面，此面借基膜与深层结缔组织相连。③上皮内一般无血管，其营养由深层的结缔组织提供。

（二）被覆上皮的分类

根据上皮细胞的层数、细胞的形态不同，被覆上皮的分类，如图 2－1 所示。

- 被覆上皮
  - 单层上皮
    - 单层扁平上皮
      - 内皮：衬附于心、血管和淋巴管的内表面
      - 间皮：分布于胸膜、心包膜和腹膜的表面
      - 其他：肺泡和肾小囊壁层等的上皮
    - 单层立方上皮：分布于肾小管等处
    - 单层柱状上皮：衬附于胃肠道和子宫等的腔面
    - 假复层纤毛柱状上皮：衬附于呼吸道等的腔面
  - 复层上皮
    - 复层扁平上皮
      - 未角化复层扁平上皮：衬于口腔、食管利阴道等的腔面
      - 角化复层扁平上皮：被覆于皮肤表面
    - 变移上皮：衬于肾盂、肾盏、输尿管和膀胱等的腔面

图 2–1　被覆上皮的分类

1. **单层扁平上皮**（simple squamous epithelium）　由扁平细胞组成（图 2–2）。表面观，上皮细胞呈多边形，细胞边缘呈锯齿状，细胞核呈椭圆形居于中央；切面观，细胞呈梭形，细胞核呈扁圆形。分布于血管、腹膜、肺泡壁及肾小囊等处。其中，衬附于心、血管和淋巴管内表面的单层扁平上皮称为内皮；分布于胸膜、腹膜和心包膜等处的单层扁平上皮称为间皮。单层扁平上皮表面光滑，可减少摩擦，有利于血液和淋巴的流动。

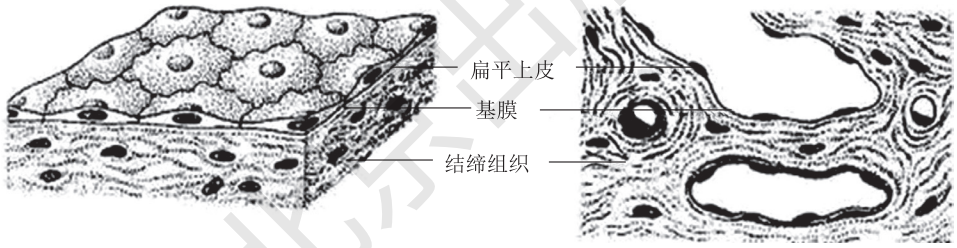

单层扁平上皮立体模式图　　血管、淋巴管内皮（侧面观察）

图 2–2　单层扁平上皮

2. **单层立方上皮**（simple cuboidal epithelium）　细胞呈立方形；核圆形，位于细胞的中央（图 2–3）。该上皮分布于肾小管等处，具有吸收和分泌等功能。

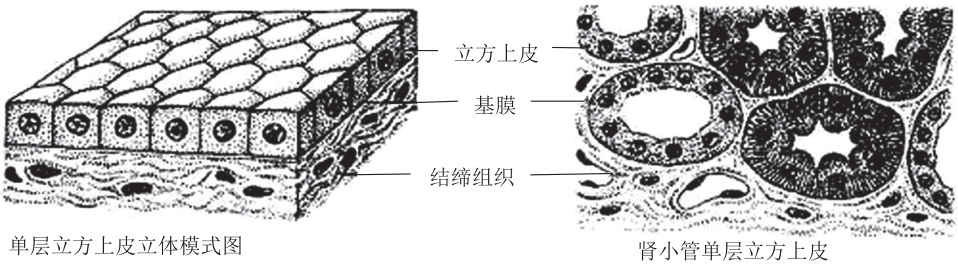

单层立方上皮立体模式图　　肾小管单层立方上皮

图 2–3　单层立方上皮

3. **单层柱状上皮**（simple columnar epithelium）　细胞为柱状；细胞核呈长椭圆形，居细胞基底部（图 2–4）。主要衬附于胃肠道、胆囊及子宫等脏器的腔面，具有保护、吸

收和分泌等功能。

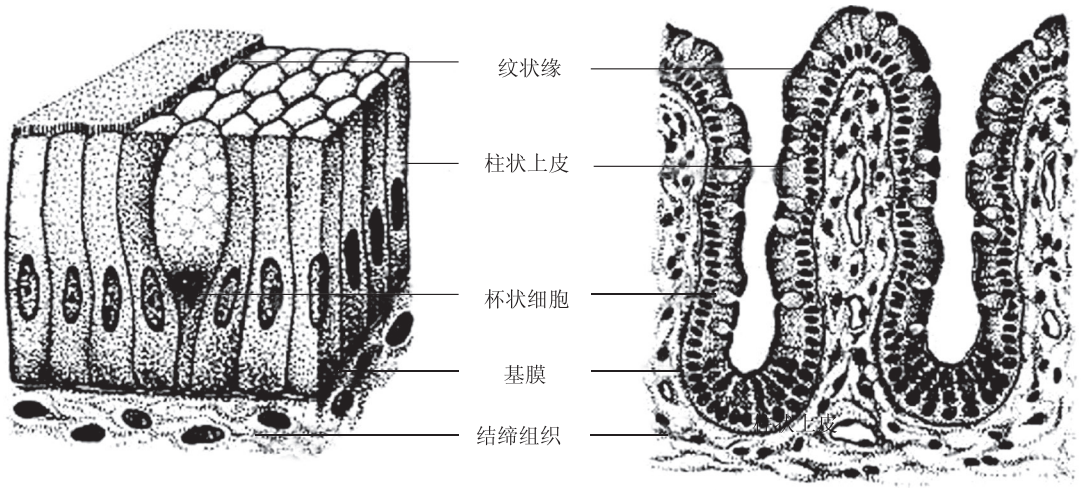

单层柱状上皮立体模式图　　小肠单层柱状上皮(侧面观察)

图 2–4　单层柱状上皮

4. 假复层纤毛柱状上皮（pseudo stratified ciliated columnar epithelium）　由柱状细胞、杯状细胞、梭形细胞和锥体形细胞组成（图 2–5）。细胞高矮不等，形状各异，其基底面均附着于基膜上，只有柱状细胞和杯状细胞的顶端可达上皮的游离面，柱状细胞的游离面上有纤毛。细胞核的位置高低不一，从垂直切面看似复层，但实际上为单层。主要分布于呼吸道的黏膜。柱状细胞的纤毛能作定向摆动，杯状细胞分泌的黏液能黏附尘粒，因而对呼吸道具有保护作用。

课程思政

长期吸烟，纤毛被破坏，纤毛柱状上皮可以转变为复层扁平上皮，将影响尘埃颗粒、细菌等有害物的排出。因此，吸烟有害健康，易引起慢性支气管炎等疾病。

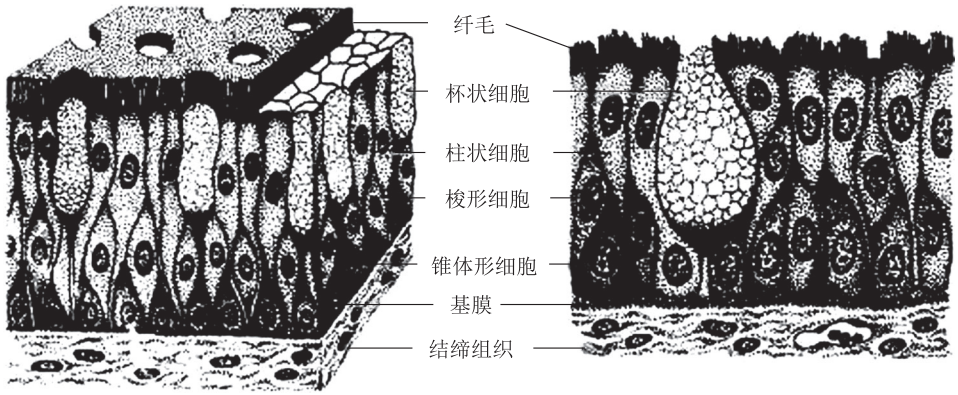

假复层纤毛柱状上皮立体模式图　　气管黏膜上皮(侧面观察)

图 2–5　假复层纤毛柱状上皮

北京出版社

5. **复层扁平上皮**（stratified squamous epithelium） 又称复层鳞状上皮，由多层细胞紧密排列而成（图 2–6）。浅层有 2～3 层梭形的扁平细胞；中间层有 3～5 层多边形细胞；基底层为一层立方形或矮柱状细胞，具有分裂增殖能力。根据其浅层细胞是否角化，又可分为角化的和未角化的复层扁平上皮。复层扁平上皮分布于皮肤的表皮，口腔、食管肛门和阴道的内表面，具有保护作用。

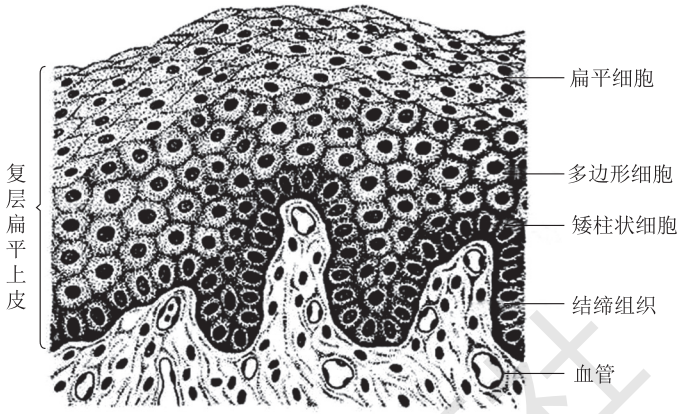

图 2–6　未角化的复层扁平上皮（食管）

6. **变移上皮**（transitional epithelium） 由多层细胞构成（图 2–7），分布于肾盏、肾盂、输尿管和膀胱等泌尿管道的内面，变移上皮特点是细胞的形态和层数可随所在器官的充盈程度而改变。如膀胱空虚时，上皮变厚，细胞层数变多，表层细胞呈大立方形，有的细胞含两个细胞核，一个细胞可覆盖几个中间层细胞，故称为盖细胞；膀胱充盈时，上皮变薄，细胞层数减少，其表层细胞呈扁梭形。

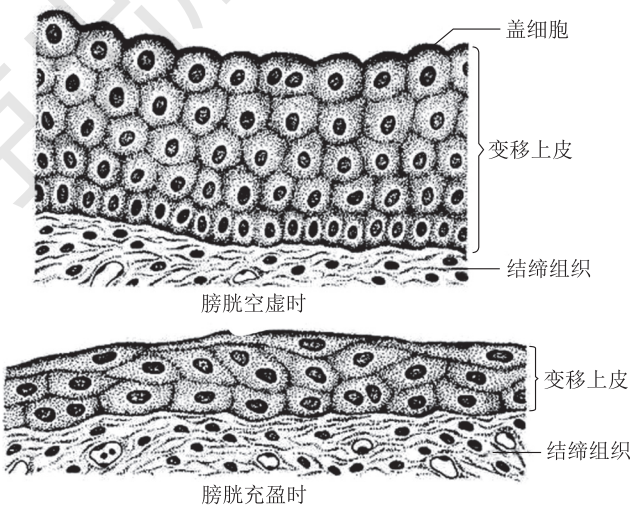

图 2–7　变移上皮（膀胱）

二、腺上皮和腺

腺上皮（glandular epithelium）是指以分泌功能为主的上皮。腺（gland）或腺体是指以腺上皮为主要构成的器官。腺可分为外分泌腺和内分泌腺两大类。①外分泌腺：又称有管腺，如唾液腺、汗腺等，腺体有导管，其分泌物经导管排至体表或器官腔内。外分泌腺由分泌部和导管两部分组成。②内分泌腺：又称无管腺，如甲状腺、肾上腺等，腺体无导管，其分泌物（多为激素）入毛细血管或毛细淋巴管，经血液或淋巴循环运达靶组织或靶器官。

三、上皮组织的特殊结构

上皮细胞的游离面、侧面和基底面可形成各种特殊结构。

（一）上皮细胞的游离面

1. **微绒毛**（microvilli）　是上皮细胞的游离面伸出的微细指状突起，电镜下清晰可见（图 2–8）。光镜下所见的小肠上皮细胞的纹状缘即是由密集的微绒毛整齐排列而成。微绒毛可扩大上皮细胞的吸收表面积。

2. **纤毛**（cilia）　是上皮细胞游离面伸出的较粗长的突起，比微绒毛长，光镜下可见（图 2–5）。纤毛可定向摆动，有利于上皮表面的分泌物及黏附物排出。

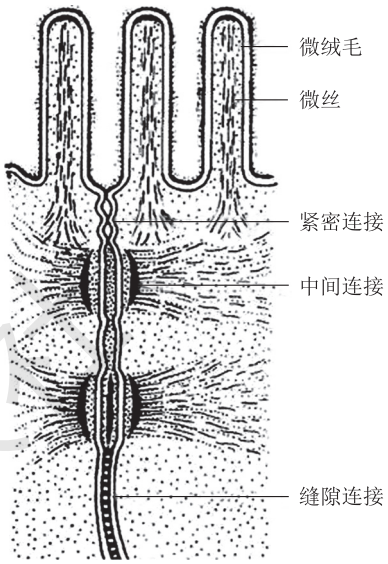

图 2–8　单层柱状上皮细胞间的连接

（二）上皮细胞的侧面

上皮细胞的侧面为其邻接面，细胞间隙很窄，无明显的细胞间质。上皮细胞侧面所形成的特化结构称细胞连接（cell junction），只有在电镜下才能看见（图 2–8）。包括紧密连接、中间连接、桥粒连接和缝隙连接 4 种。

（三）上皮细胞的基底面

上皮细胞的基底面附着有一层基膜（basement membrane），并借此与结缔组织相连。基膜较薄，是一种半透膜，有连接、支持和物质交换的作用。

任务二　结缔组织

结缔组织（connective tissue）由细胞和大量的细胞间质构成。与上皮比较，结缔组织有如下特点：①细胞数量少、种类多；②细胞无极性；③细胞间质多，包括无定形的基质和纤维；④不直接与外界环境接触，因而称内环境组织。结缔组织分布很广，具有支持、连接、营养、防御、保护和修复等功能。根据结构和功能不同，结缔组织可分为以下几类（图 2–9）。

- 结缔组织
  - 固有结缔组织
    - 疏松结缔组织
    - 致密结缔组织
    - 脂肪组织
    - 网状组织
  - 软骨组织和骨组织
  - 血液和淋巴

图 2–9　结缔组织分类

一、固有结缔组织

固有结缔组织（connective tissue proper）根据其结构和功能，可分为疏松结缔组织、致密结缔组织、脂肪组织和网状组织 4 种。

（一）疏松结缔组织

疏松结缔组织（loose connective tissue）又称蜂窝组织，其结构特点是细胞间质中无定形的基质较多、纤维较少，结构疏松，形似蜂窝状（图 2–10）。疏松结缔组织在体内

分布很广，分布于器官之间、组织之间和细胞之间，有连接、营养、防御、保护和修复等作用。

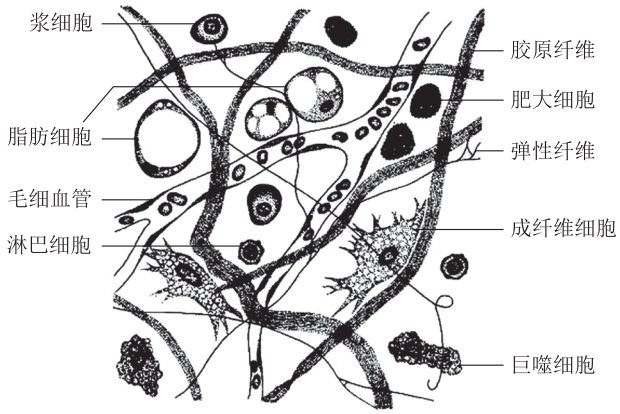

图 2-10　疏松结缔组织铺片

疏松结缔组织

1. 细胞　种类多样，形态、结构和功能各异，主要有以下几种。

（1）成纤维细胞（fibroblast）：是疏松结缔组织中主要的细胞。细胞呈扁平形，有突起，核较大，呈椭圆形，染色较浅，核仁明显，胞质较多，弱嗜碱性。电镜下可见胞质内有丰富的粗面内质网、游离核糖体和发达的高尔基复合体。该细胞能合成无定形的基质和各种纤维。当其功能处于静止状态时，称为纤维细胞（fibrocyte），细胞体积变小，呈长梭形，核较小，染色深。组织损伤后，纤维细胞可再迅速转变为功能活跃的成纤维细胞，并合成各种纤维和无定形的基质，修复伤口。

（2）巨噬细胞（macrophage）：又称组织细胞（histocyte），形态多样，随功能状态而发生改变。功能活跃时，常伸出较长的伪足而呈不规则形。核较小，圆形，染色较深，胞质丰富，嗜酸性，内常含有吞噬体或吞饮小泡。主要功能有吞噬作用、抗原提呈作用和分泌多种生物活性物质等，故巨噬细胞在机体防御中起重要作用。

（3）浆细胞（plasma cell）：呈圆形或卵圆形，核较小，偏于细胞一侧，染色质凝聚成粗块状，多靠近核膜，呈车轮状排列，核仁明显，胞质嗜碱性，染为蓝紫色，在靠近细胞核处有一浅染区域。电镜下，胞质内含有大量平行排列的粗面内质网、发达的高尔基复合体等。浆细胞的功能是合成和分泌免疫球蛋白（immunoglobulin，Ig），参与体液免疫。

知识链接

巨噬细胞是由血液中的单核细胞穿出血管后分化而成的，进入结缔组织后，体积增大，溶酶体增多，吞噬功能增强。

浆细胞源自B细胞。浆细胞主要分布于病原微生物易于侵入的部位（如消化管、呼吸道结缔组织及慢性炎症部位），而一般结缔组织内很少。

（4）肥大细胞（mast cell）：体积较大，呈圆形或椭圆形；核较小而圆；胞质内充满粗大的颗粒，颗粒内含肝素、组胺和嗜酸粒细胞趋化因子等，胞质能合成白三烯。肥大

细胞多成群或散在分布于毛细血管和小血管周围。肥大细胞的主要功能是参与变态反应（如过敏反应等），肝素有抗凝血作用。

（5）脂肪细胞（fat cell）：胞体较大，呈球形或卵圆形；细胞核呈新月形，染色深；胞质内含大量脂滴，常将细胞核挤到细胞的一侧。在 HE 染色的切片上，脂滴被溶剂溶解，故细胞呈空泡状。脂肪细胞的功能是合成和贮存脂肪。

（6）未分化的间充质细胞（undifferentiated mesenchymal cell）：是人体结缔组织内的干细胞，其形状与成纤维细胞相似。在 HE 染色切片上，很难与成纤维细胞区别。在创伤修复等情况下，可增殖分化为成纤维细胞、内皮细胞和平滑肌细胞等。

2. **纤维**（fiber）

（1）胶原纤维（collagenous fiber）：数量较多，新鲜时呈乳白色，故又称白纤维。HE 染色切片上呈粉红色，直径 1～12 μm，粗细不等，呈波浪形，交织成网，其化学成分是胶原蛋白。胶原纤维韧性大，抗拉力强，而弹性较差（图 2–11）。

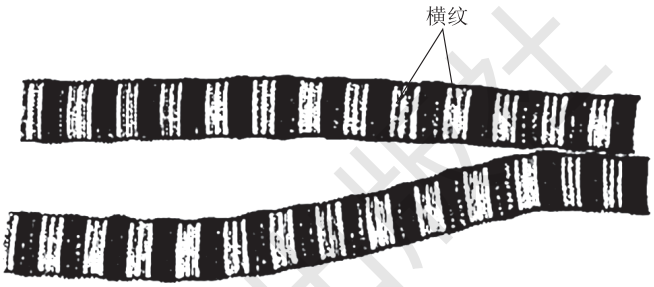

图 2–11　胶原纤维的超微结构模式图

（2）弹性纤维（elastic fiber）：新鲜时呈黄色，故又称黄纤维，HE 染色时呈浅紫红色。弹性纤维较细，有分支，末端卷曲，互相连接成网。弹性纤维弹性大，韧性较小。

（3）网状纤维（reticular fiber）：分支较多，交织成网，HE 染色切片不易显示，用银染法可染成棕黑色，故又称嗜银纤维。疏松结缔组织中网状纤维较少，它主要分布于造血器官等处，构成其支架。

3. **无定形的基质**（ground substance）　无定形的基质呈凝胶状，充填于纤维与细胞之间，其化学成分主要为蛋白多糖。蛋白多糖由蛋白质和糖胺多糖组成。糖胺多糖包括透明质酸、硫酸软骨素和硫酸角质素等，可保持组织内的水分，并阻止入侵病原菌的蔓延。

知识链接

组织液（tissue fluid）：是从毛细血管动脉端渗出到基质中的液体。组织液不断地由毛细血管动脉端渗出，又不断地经毛细血管静脉端和毛细淋巴管回流到血液及淋巴内，循环不息，保持恒定，起着给细胞运送营养物质和氧气、排除代谢产物和二氧化碳的作用，是细胞与血液之间进行物质交换的场所。当病变引起组织液的来源、去路发生障碍时，基质中的组织液含量可增多或减少，导致组织水肿或脱水。

（二）致密结缔组织

致密结缔组织（dense connective tissue）的成分与疏松结缔组织基本相同，其特点是基质和细胞少，纤维多而粗大，主要为胶原纤维，排列紧密，以支持连接作用为主。（图 2–12，2–13），分布于肌腱、韧带和皮肤真皮等处。

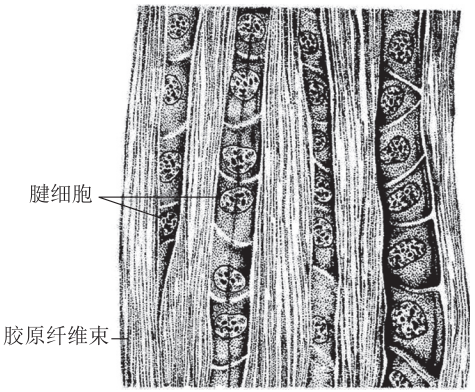

图 2–12　规则致密结缔组织（肌腱纵切）

图 2–13　不规则致密结缔组织

（三）脂肪组织

脂肪组织（adipose tissue）由大量脂肪细胞构成（图 2–14）。疏松结缔组织将成群的脂肪细胞分隔成若干脂肪小叶，结缔组织中含丰富的毛细血管网。脂肪组织分布于皮下、肠系膜和肾的周围等处，具有贮存脂肪、维持体温、保持和填充等功能。

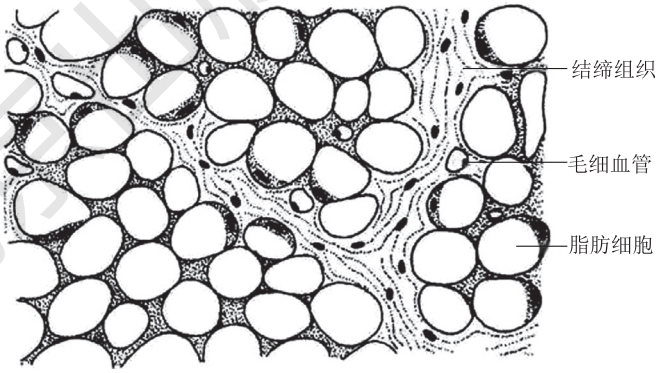

图 2–14　脂肪组织

（四）网状组织

网状组织（reticular tissue）由网状细胞和网状纤维构成（图 2–15）。网状细胞为有突起的星形细胞，细胞核较大，着色较浅，核仁明显，胞质丰富，弱嗜碱性。相邻的网状细胞以突起彼此连成网状。网状组织主要分布于红骨髓、淋巴组织和淋巴器官等处，构成血细胞、免疫细胞生存和发育的微环境。

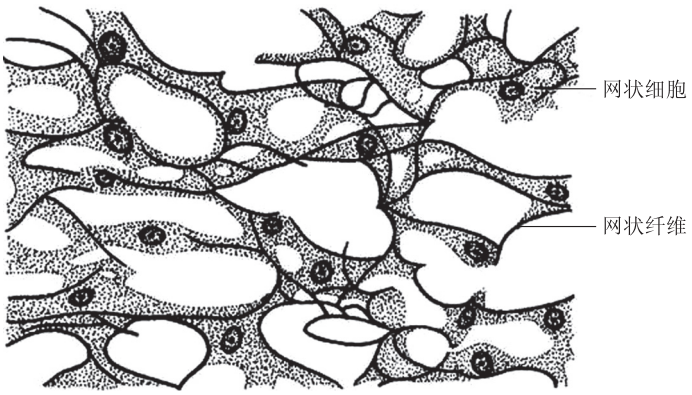

图 2–15　网状组织

二、软骨组织和软骨

软骨由软骨组织和软骨膜构成。软骨膜（perichondrium ）覆盖在软骨的表面，为致密结缔组织膜，富含血管、淋巴管和神经，对软骨组织有营养、保护和促进生长发育等作用。

（一）软骨组织的一般结构

软骨组织（cartilage tissue ）由软骨细胞和细胞间质构成

1. **软骨细胞**　软骨包埋藏在软骨基质中，所在的腔隙叫作软骨陷窝。软骨细胞的形态与其发育程度有关。靠近软骨膜处的软骨细胞为幼稚细胞，靠近软骨中央的为成熟细胞。

2. **细胞间质**　由纤维和无定形的基质构成。基质主要的成分为蛋白多糖和水。纤维埋藏在基质中，使软骨具有韧性和弹性。纤维的种类和含量因软骨类型而异。

（二）软骨的分类

根据软骨基质中的纤维成分的不同，将软骨分为透明软骨、弹性软骨和纤维软骨。

1. **透明软骨**（hyaline cartilage ）　主要分布于肋软骨、喉、气管、支气管等处。基质中含少量的胶原纤维，新鲜时呈半透明状，故称透明软骨。透明软骨具有较强的抗压性、一定的弹性和韧性（图 2–16 ）。

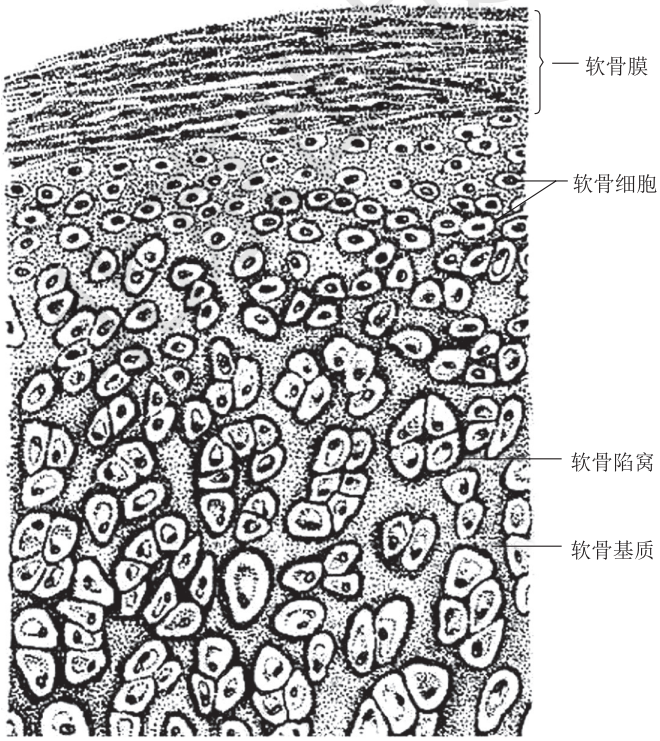

图 2–16　透明软骨

2. **弹性软骨**（elastic cartilage ）　分布于耳廓、会厌等处。基质中含大量弹性纤维，交织成网，新鲜时呈不透明的黄色。弹性软骨具有很强的弹性（图 2–17 ）。

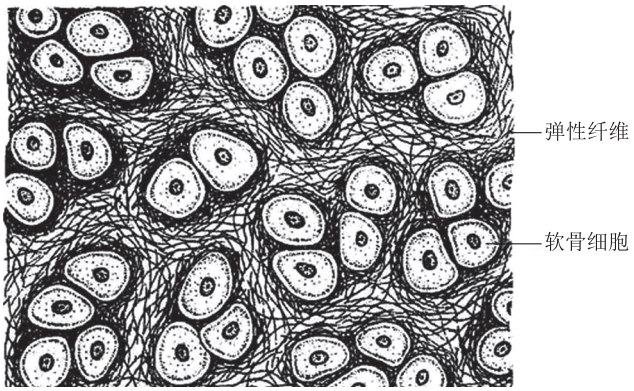

图 2–17　弹性软骨

3. **纤维软骨**（fibrous cartilage）　分布于椎间盘、关节盘及耻骨联合等处。基质中含大量胶原纤维，平行或交叉排列，呈不透明的乳白色，韧性强大（图 2–18）。



图 2–18　纤维软骨

三、骨

骨主要由骨组织、骨膜和骨髓等构成。骨组织是坚韧的固态结缔组织。

（一）骨组织的结构

骨组织（osseous tissue）　由细胞和大量钙化的细胞外基质构成。细胞包括骨细胞、骨祖细胞、成骨细胞和破骨细胞 4 种。其中，位于骨质内，骨细胞最多，其余 3 种细胞均位于骨组织边缘。钙化的细胞外基质称为骨基质，简称骨质。

1. **骨质**（bone matrix）　由有机成分和无机成分构成。有机成分含量少，主要由胶原纤维构成，无机成分又称骨盐，含量较多，主要为羟磷灰石结晶，呈细针状，长 10～20 nm，沿胶原纤维长轴规则排列并与之结合。有机成分与无机成分的紧密结合使骨质十分坚硬。

骨质中的胶原纤维被黏合在一起，并有钙盐沉积构成的薄板状结构，称骨板。无论松质骨还是密质骨，都由骨板构成。骨板内或骨板之间的小腔，称骨陷窝，其周围呈放射状的细小管道，称骨小管。相邻骨陷窝的骨小管彼此连通，骨陷窝和骨小管内含有组织液，可营养其内的骨细胞和排出代谢产物。

2. **骨细胞**（osteocyte）　胞体小，呈扁椭圆形，具有许多细长的突起。骨细胞的胞体位于骨陷窝内，突起位于骨小管内，相邻骨细胞的突起相互连接（图 2–19）。

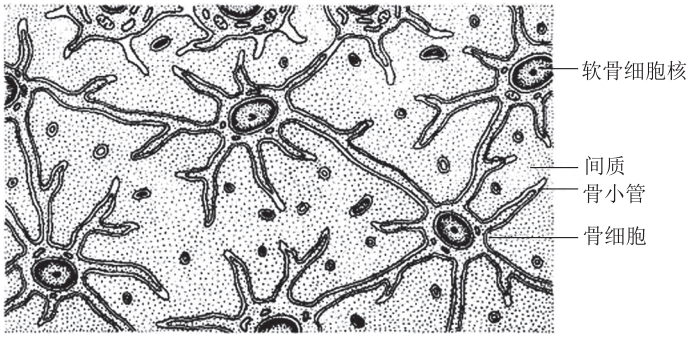

图 2–19　骨细胞模式图

（二）长骨的结构

长骨由松质骨、密质骨、骨膜及骨髓等构成。

1. **骨松质**（spongy bone）　分布于骨骺部和骨干的内表面，是由大量针状或片状的骨小梁交织而成的网架结构，网眼中充满红骨髓。骨小梁由间骨板和骨细胞构成。

2. **骨密质**（compact bone）　主要分布于长骨的骨干，由骨板构成。密质骨内骨板的排列方式有如下 3 种（图 2–20 至图 2–22）。

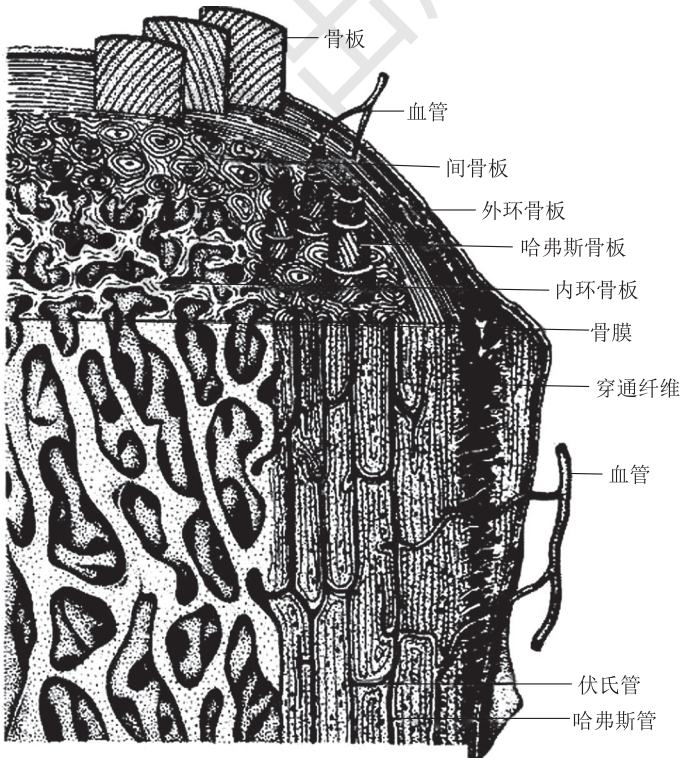

图 2–20　长骨结构模式图



图 2–21　长骨磨片（横切面）

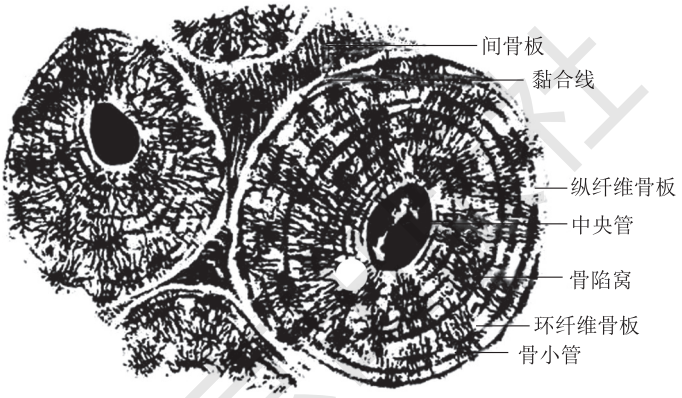

图 2–22　哈弗斯系统横切面（高倍）

（1）环骨板（circumferential lamella）：分布于骨干的外周和靠近骨髓腔的腔面，分别称为外环骨板和内环骨板。外环骨板层数较多较整齐，呈环形排列，外面有骨外膜包被（图 2–20、图 2–21）。内环骨板较薄，仅有数层骨板，排列不规则，内面附有一层骨内膜。横穿骨板的管道称为穿通管或伏氏管（Volkmann canal），它与纵向行走的中央管相连通，这些管内有来自骨膜的血管和神经穿行。

（2）骨单位（osteon）：又称哈弗斯系统（Haversian system），是长骨干中起支持作用的主要结构，位于内、外环骨板之间，数量较多（图 2–20 至图 2–22）。骨单位呈筒状，由中央管及其周围 10～20 层呈同心圆排列的哈弗斯骨板构成，管内有毛细血管及神经穿行。

（3）间骨板（interstitial lamella）：是位于骨单位之间的形状不规则的骨板，为骨改建过程中旧的骨单位未被完全吸收的残留部分。

3. **骨膜**　除关节面外，骨的内、外表面均被覆一层骨膜。外表面的骨膜称为骨外膜，可分两层：外层较厚，由致密结缔组织构成，纤维粗密；内层疏松，富含血管、神经、骨祖细胞和成骨细胞等。骨内膜很薄，衬附于骨髓腔面、骨小梁表面、中央管及穿通管的内表面，由一层扁平的骨祖细胞和少量结缔组织构成。骨膜的主要功能是营养骨

组织，并为骨的生长和修复提供成骨细胞。骨膜中的骨祖细胞具有分化为骨和软骨的双重潜能。

4. 骨髓　详见运动系统。

四、血液和淋巴

（一）血液

血液（blood）是流动于心血管内的液态结缔组织，由血浆和血细胞组成。血浆（plasma）相当于细胞间质，约占血液容积的 55%。血浆中约 90% 是水分，其余为血浆蛋白（包括白蛋白、球蛋白、纤维蛋白原等）、脂蛋白、脂滴、无机盐、酶、激素、维生素和各种代谢产物。血液流出体外后，如不加抗凝剂，溶解状态的纤维蛋白原可迅速转变成不溶解的纤维蛋白，血液就凝固成血块。血液凝固后所析出的淡黄色透明液体称为血清（serum）。血细胞（blood cell）约占容积的 45%，包括红细胞、血细胞和血液。

知识链接

血象：血细胞形态、数量、比例和血红蛋白含量的测定称血象（表2–1）。患病时，血象常有显著变化，故检查血象对了解机体状况和诊断疾病十分重要。将血制成涂片，用Wright或Giemsa染色法染色后即可观察各种血细胞的形态结构。

表 2–1　血细胞分类和计数的正常值

血细胞	正常值
红细胞	男：（4.0～5.5）× 10^{12}/L
	女：（3.5～5.0）× 10^{12}/L
白细胞	（4. 0～10）× 10^{9}/L
中性粒细胞	50%～70%
嗜酸粒细胞	0.5%～3%
嗜碱粒细胞	0～1%
单核细胞	3%～8%
淋巴细胞	20%～30%
血小板	（100～300）× 10^{9}/L

注：血红蛋白的正常值男性为 120～150 g/L，女性为 110～140 g/L。

1. 红细胞（erythrocyte，red blood cell，RBC）　直径 7～9 μm，呈双凹圆盘状，中央较薄，周缘较厚。

成熟红细胞无细胞核和细胞器，细胞质内充满大量血红蛋白（hemoglobin，Hb）。血红蛋白能与氧和二氧化碳可逆性地结合，起气体运输作用。双凹圆盘状的红细胞较球形有更大的表面积，有利于进行气体交换。

北京出版社

知识链接

红细胞数、血红蛋白量的生理变化与贫血：红细胞数随年龄、生活条件的不同而异，婴幼儿红细胞数高于成年人；高原地区因空气中氧气稀薄，故居民红细胞数高于平原地区居民。如红细胞数和血红蛋白量明显低于或高于正常范围，则为病理现象。一般来说，红细胞数少于3.0×10^{12}/L或（和）血红蛋白低于100 g/L，即为贫血。

网织红细胞（reticulocyte）是一种未完全成熟的红细胞，正常成年人外周血中，占红细胞总数的0.5%～1.5%，新生儿可达3%～6%。网织红细胞较成熟红细胞略大，在常规染色的血涂片上难于与成熟红细胞区分。外周血网织红细胞的数量，可作为了解红骨髓造血功能的一种指标。

2. **白细胞**（leukocyte，white blood cell，WBC） 为有核的圆球形细胞，体积一般比红细胞大，能经过变形穿过毛细血管壁进入结缔组织等处，发挥防御和免疫功能。

根据白细胞细胞质内有无特殊颗粒，可将其分为有粒白细胞和无粒白细胞。有粒白细胞又根据颗粒的染色性，分为中性粒细胞、嗜酸粒细胞和嗜碱粒细胞；无粒白细胞可分为单核细胞和淋巴细胞（图2–23）。

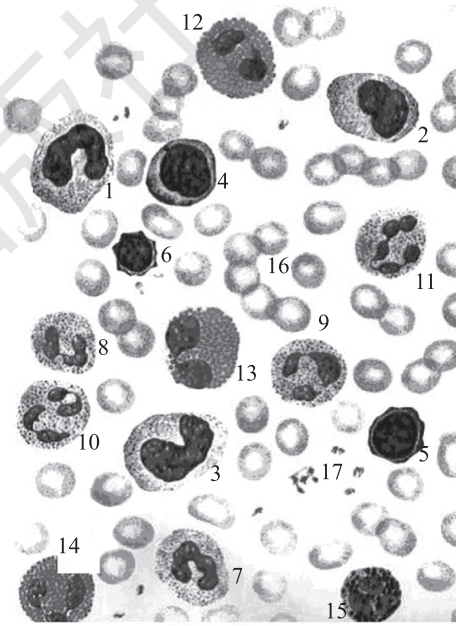

图2–23 血细胞仿真图

1、2、3单核细胞，4、5、6淋巴细胞，7、8、9、10、11中性粒细胞，12、13、14嗜酸粒细胞，15嗜碱粒细胞，16红细胞，17血小板

（1）中性粒细胞（neutrophilic granulocyte，neutrophil）：是白细胞中数量最多的一种。细胞呈球形，直径10～12 μm。细胞核的形态多样，有杆状核、分叶核等，一般分为2～5叶，正常人外周血中以2～3叶者居多。胞质内颗粒细小，分布均匀，染成浅紫红色，颗粒可分为嗜天青颗粒和特殊颗粒两种（图2–23）。电镜下，特殊颗粒呈椭圆形，内含吞噬素和溶菌酶等物质，吞噬素有杀菌作用；嗜天青颗粒多为圆形，内含酸性磷酸酶、过氧化物酶和其他水解酶等，是一种溶酶体。中性粒细胞具有吞噬细菌和异物的功能。在吞噬大量细菌后，中性粒细胞自身也常坏死，成为脓细胞。

（2）嗜酸粒细胞（eosinophilic granulocyte，eosinophil）：细胞呈球形，直径10～15 μm，细胞核常为两叶。细胞质内含有嗜酸性颗粒，颗粒大小一致，分布均匀，染成橘红色（图2–23）。电镜下，颗粒多呈椭圆形，内含有组胺酶、芳基硫酸酯酶和阳离子蛋白等。嗜酸粒细胞具有趋化性，可做变形运动，可吞噬抗原—抗体复合物，释放

组胺酶而灭活组胺，从而减轻过敏反应；可释放阳离子蛋白，杀灭寄生虫。故嗜酸粒细胞具有抗过敏和抗寄生虫作用。

（3）嗜碱粒细胞（basophilicgranulocyte，basophil）：是血液中数量最少的白细胞，细胞呈球形，直径 10～12 μm。细胞核常呈 S 形或不规则形，染色较浅。细胞质内含有大小不等、分布不均匀的嗜碱性颗粒，特殊染色呈蓝紫色，颗粒常覆盖于核上（图 2–23）。颗粒内含有肝素、组胺和嗜酸粒细胞趋化因子等，细胞质内可合成白三烯。嗜碱粒细胞功能与肥大细胞相似。

（4）单核细胞（monocyte）：是体积最大的白细胞，直径 14～20 μm，呈圆形或椭圆形（图 2–23）。细胞核呈肾形或马蹄铁形，染色质较纤细而疏松，着色浅。细胞质较多，弱嗜碱性，染成灰蓝色，内含少量细小的嗜天青颗粒（溶酶体）。单核细胞在血液中停留 1～2 天后，以活跃的变形运动穿出毛细血管而进入组织，增殖分化为巨噬细胞。巨噬细胞具有很强的吞噬能力，参与免疫反应。

（5）淋巴细胞（lymphocyte）：细胞呈圆球形，直径 6～16 μm（图 2–23）。按其体积的大小可分为 3 种类型：小淋巴细胞直径 6～8 μm，中淋巴细胞直径 9～12 μm，大淋巴细胞直径 13～16 μm。小淋巴细胞数量最多，细胞核大而圆，一侧常有小凹陷，染色质致密呈块状，着色深；细胞质很少，嗜碱性，染成蔚蓝色，内含少量嗜天青颗粒。中淋巴细胞和大淋巴细胞的核呈椭圆形，胞质较多，含有少量嗜天青颗粒。根据淋巴细胞的发生部位、表面特性和免疫功能等的不同，淋巴细胞又可分为 3 种：①胸腺依赖淋巴细胞，简称 T 细胞；②骨髓依赖淋巴细胞，简称 B 细胞；③自然杀伤性淋巴细胞，简称 NK 细胞。

T 细胞约占血液中淋巴细胞的 75%，它与细胞免疫有关；B 细胞占血液中淋巴细胞的 10%～15%，与体液免疫有关。

3. **血小板**（blood platelet）是骨髓巨核细胞胞质脱落的胞质小块。血小板体积小，直径 2～4 μm，呈双凸圆盘状，无细胞核，但细胞质内含有一些细胞器。当受到机械性或化学性刺激时，常伸出突起，呈不规则形状。在血涂片中，血小板常呈多角形，聚集成群（图 2–23）。血小板在止血和凝血过程中起重要作用。

课程思政

临床上对血细胞形态、数量、比例和血红蛋白含量的测定称为血常规。机体患病时，血常规常有显著变化，故检查血常规对于了解机体状况和诊断疾病十分重要。在采血过程中，要严格无菌操作技术，彻底消毒皮肤，认真核对袋签、管签上的编号、姓名和血型是否一致。用自己的职业尊严和素养，去感动和温暖每一位被采血者和献血者。

（二）淋巴

淋巴（lymph）是淋巴系统内流动的液体，由组织液渗入毛细淋巴管而成。淋巴由淋巴浆和淋巴细胞组成，属于液态结缔组织。淋巴一般为无色透明的液体，但来自小肠的淋巴因含较多脂滴而呈乳白色，称乳糜。

任务三　肌组织

肌组织（muscle tissue）主要由肌细胞组成。肌细胞间有少量结缔组织，内含血管、淋巴管和神经。肌细胞细而长，呈纤维状，故称为肌纤维（muscle fiber）。肌纤维的细胞膜称为肌膜，细胞质称为肌浆，胞质内的滑面内质网称为肌浆网。在肌浆内有大量与细胞长轴平行排列的肌丝，它是肌纤维舒缩功能的结构基础。

肌组织根据结构和功能分为平滑肌、骨骼肌和心肌 3 种。平滑肌分布于内脏器官和血管壁等处，骨骼肌借肌腱附着于骨骼上，心肌是构成心脏的主要成分。

一、平滑肌

平滑肌主要由平滑肌纤维构成。肌纤维呈长梭形，中央有一个椭圆形的细胞核，无横纹。不同器官的平滑肌纤维长短、粗细差别较大（图 2–24）。平滑肌纤维呈层排列，相邻肌层间有结缔组织、血管、淋巴管和神经等。

平滑肌收缩缓慢而持久，不受意识支配，属于不随意肌。

二、骨骼肌

骨骼肌主要由骨骼肌纤维构成。骨骼肌收缩迅速而有力，受意识支配，属于随意肌。

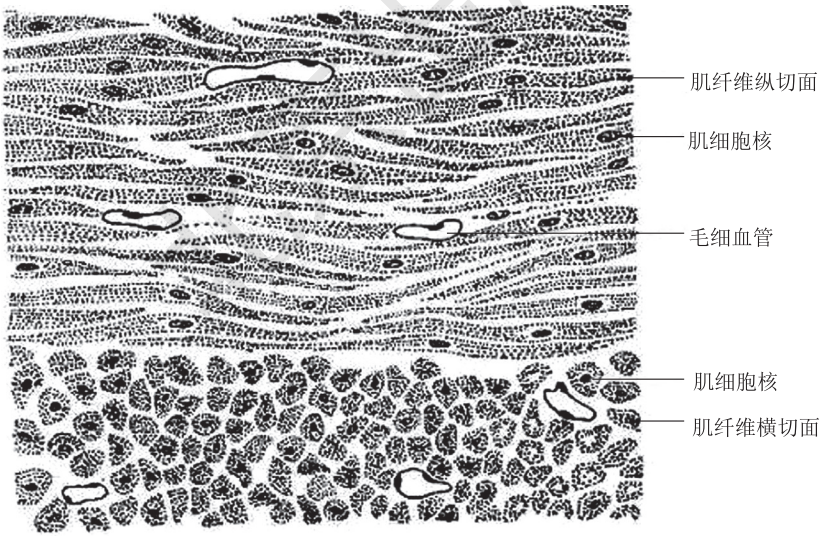

图 2–24　平滑肌纵切面与横切面

（一）骨骼肌纤维的一般结构

骨骼肌纤维呈细长的圆柱状，长短不一。细胞核为扁椭圆形，数量多，靠近肌膜的内表面。肌浆内有大量与细胞长轴平行的肌原纤维（myofibril），每条肌原纤维上都有许多相间排列的明带（I 带）和暗带（A 带）。一条肌纤维内所有肌原纤维的明带、暗带对位整齐，在整条肌纤维上就显示出明暗相间的横纹，故骨骼肌又称为横纹肌。（图 2–25）。

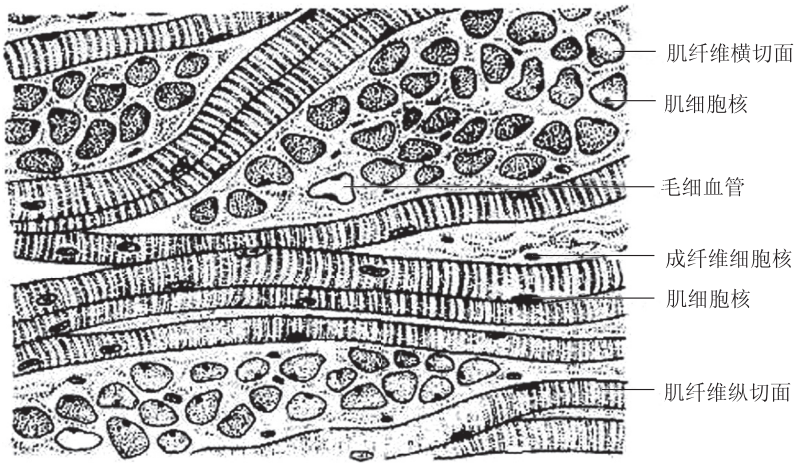

图 2–25　骨骼肌纵切面与横切面

在暗带中央，有一浅色的窄带，称 H 带，H 带的中央有一条较深的 M 线。在明带的中央也有一条较深的细线，称 Z 线。相邻两个 Z 线之间的一段肌原纤维，称肌节（sarcomere），即一个肌节 = 1/2I 带 +A 带 +1/2I 带。肌节是肌原纤维的结构和功能单位。

（二）骨骼肌纤维的超微结构

1. 肌原纤维　电镜下可见肌原纤维由粗肌丝和细肌丝组成（图 2–26），肌丝由蛋白质分子聚合而成。粗肌丝位于暗带，固定在 M 线上；细肌丝固定在 Z 线上，每根细肌丝的一部分位于明带，另一部分插入粗肌丝之间的暗带内，达到 H 带的边缘。所以明带内只有细肌丝，H 带内只有粗肌丝，而在除 H 带以外的暗带内既有粗肌丝又有细肌丝。粗肌丝表面有许多小的突起，称横桥。当肌纤维收缩时，横桥与细肌丝结合后摆动，牵拉细肌丝向 H 带方向滑行，使 I 带和 H 带宽度同步缩窄，肌节也随之缩短；当肌纤维舒张时，肌节伸长，相邻两 Z 线间距增大，I 带和 H 带也相应地增宽；A 带宽度在舒缩时均无变化。

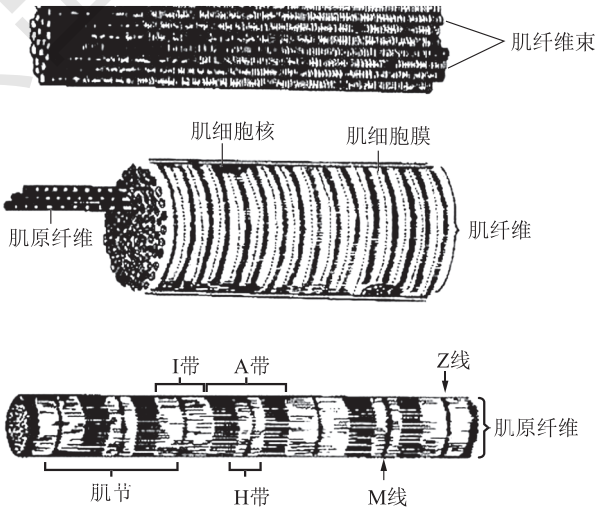

图 2–26　骨骼肌肌原纤维逐级放大示意图

2. 横小管（transverse tubule）　它是肌膜向肌浆内凹陷所形成的横行细管（图 2–27）。横小管的位置相当于明、暗带交界处，同一水平的横小管在肌浆内分支吻合，并环绕于每条肌原纤维的周围。横小管可将肌膜的兴奋传入肌纤维内部，引起整条肌纤维各肌节

的同步收缩。

3. **肌浆网**（sarcoplasmicreticulum）是位于相邻两条横小管之间的一些纵行小管，属于肌纤维内的滑面内质网，包绕在每条肌原纤维的周围，并有分支互相连接成网。在横小管附近，纵小管的末端扩大呈扁囊状，称终池。横小管及其两侧的终池组成三联体（图 2–27）。肌浆网的功能是调节肌浆内钙离子的浓度，钙离子与肌原纤维的收缩有关。

4. **线粒体**　肌浆内有丰富的线粒体，分布于肌膜下、细胞核附近，以及肌原纤维之间。线粒体可产生 ATP，为肌肉收缩提供能量。

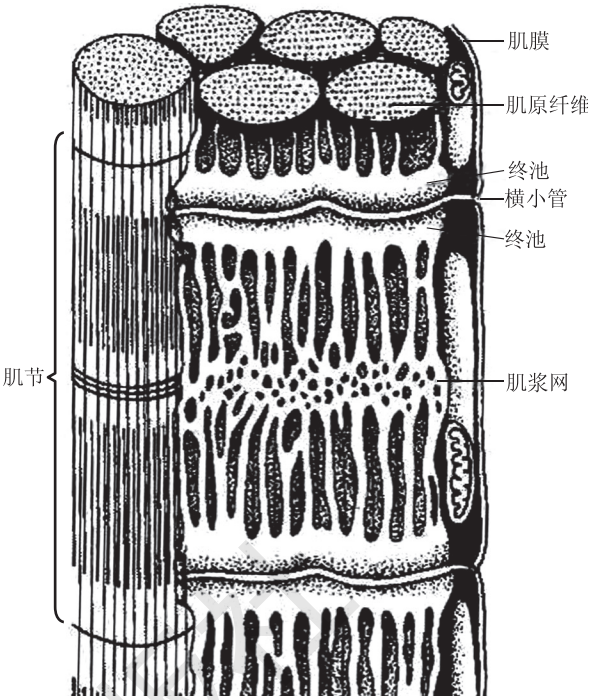

图 2–27　骨骼肌肌原纤维与肌浆网

三、心肌

心肌由心肌纤维构成，分布于心壁。收缩具有自律性，缓慢而持久，不易疲劳，不受意识支配，故也属于不随意肌。

（一）心肌纤维的一般结构

心肌纤维呈短柱状并有分支，细胞核一般只有一个，呈椭圆形，位于细胞的中央。心肌纤维也有横纹，但不如骨骼肌明显，故心肌也称为横纹肌。相邻心肌纤维两端的连接处，称闰盘（intercalated disc）（图 2–28）。

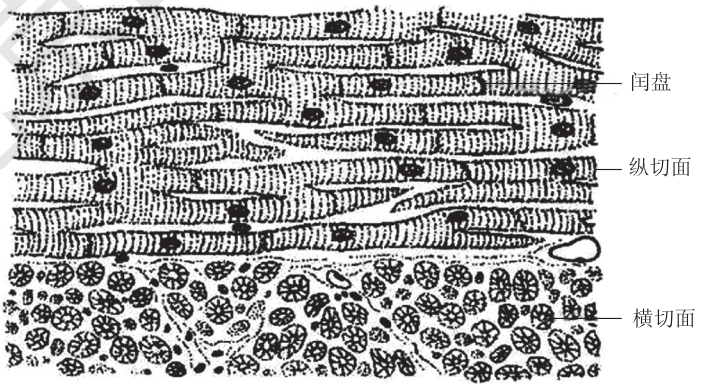

图 2–28　心肌横切面与纵切面

（二）心肌纤维的超微结构

心肌纤维与骨骼肌纤维的超微结构大体相似，其主要区别在于：

（1）心肌纤维的肌丝不集合成肌原纤维，而是形成粗细不等的肌丝束。因此，心肌纤维虽然也有横纹结构，但不明显（图 2–29）。

（2）心肌纤维的横小管较粗，其位置相当于 Z 线的部位（图 2–29）。

（3）心肌纤维的肌浆网稀疏，纵小管不发达，终池较小，多与横小管形成二联体。心肌纤维贮钙能力较低，易受血钙浓度的影响。

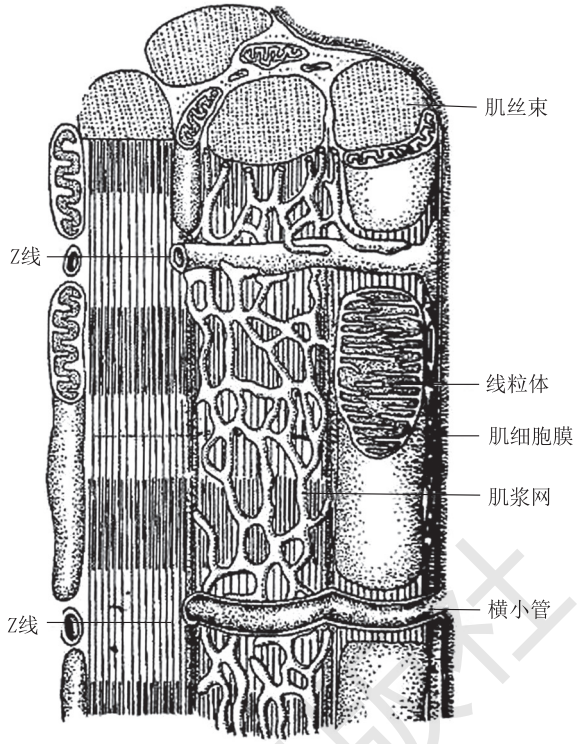

图 2–29　心肌纤维超微结构模式图

任务四　神经组织

神经组织由神经细胞和神经胶质细胞构成。神经细胞能接受刺激、传导冲动，是神经系统结构和功能的基本单位，故又称神经元。神经胶质细胞无传导冲动的功能，起支持、营养、保护、防御和绝缘的作用。

一、神经元

（一）神经元的形态结构

神经元（neuron）大小不一，形态各异，由胞体和突起两部分组成。

神经元的基本病变

1. 胞体　是神经元的营养和代谢中心，主要位于中枢神经系统的灰质和周围神经系统的神经节内。其形态多样，呈圆形、梭形、星形或锥体形等。细胞核位于胞体的中央，大而圆，染色淡，核仁明显。胞质内除一般细胞器外，还有两种特殊的结构即尼氏体和神经原纤维（图 2–30）。

（1）尼氏体（Nissl bodies）：呈小块状或颗粒状的嗜碱性物质，均匀分散于胞质内（图 2–30）。尼氏体由发达的粗面内质网和游离的核糖体构成，具有合成蛋白质和神经递质的功能。

（2）神经原纤维（neurofibril）：呈细丝状，交织成网并伸入突起内（图 2–30）。HE 染色不能分辨，镀银染色染成棕黑色。神经原纤维具有支持神经元的作用，还与物质运输有关。

2. 突起 包括树突和轴突。

（1）树突（dendrite）：每个神经元可有一至多个树突。树突形如树枝状，分支多，内部结构与胞体基本相同。（图 2–30）。有些树突分支上有许多小突起，称树突棘。树突的功能是接受刺激，将神经冲动传入至胞体。

（2）轴突（axon）：神经元只有一个轴突，表面光滑，有侧支和终末分支。轴突起始部呈圆锥形的隆起部分称为轴丘，没有尼氏体（图 2–30）。轴突的功能是传出神经冲动。

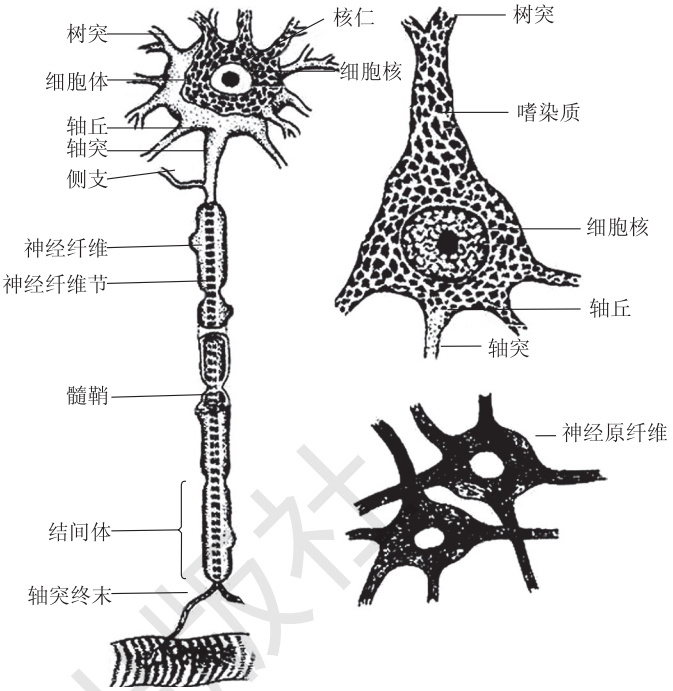

图 2–30 神经元和神经纤维结构模式图

（二）神经元分类

1. 按神经元突起的数目分为 3 类（图 2–31）

（1）假单极神经元：由胞体发出一个突起，在离胞体不远处即分为两支，一支进入脑或脊髓，称中枢突（相当于轴突）；另一支至其他组织或器官，称周围突（相当于树突）。

（2）双极神经元：由胞体发出一个树突和一个轴突。

（3）多极神经元：由胞体发出多个树突和一个轴突。

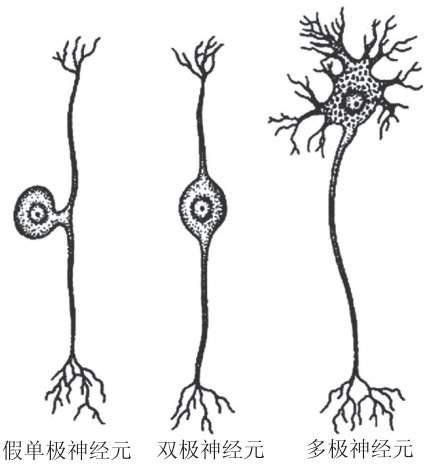

图 2–31 各类神经元模式图

2. 按神经元的功能分为 3 类（图 2–32）

（1）感觉神经元（sensory neuron）或称传入神经元（afferent neuron）：多为假单极神经元，能接受机体内、外环境的刺激，并将其转变为神经冲动传入至中枢。

（2）运动神经元（motor neuron）或称传出神经元（efferent neuron）：一般为多级神经元，是将冲动自中枢传至周围。其轴突末梢分布于肌肉或腺体，支配肌肉收缩或控制腺体的分泌。

（3）联络神经元（association neuron）或称中间神经元（interneuron）：多为多级神经元，位于感觉神经元和运动神经元之间起联络作用。

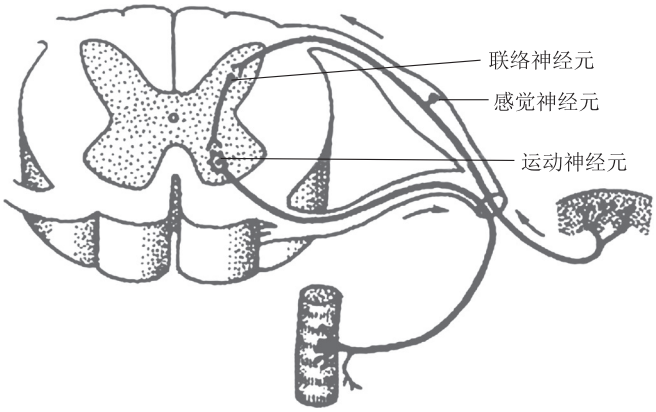

图 2–32　不同功能的神经元示意图

二、突触

神经元与神经元之间，神经元与效应细胞之间传递信息的结构称为突触（synapse）。突触实际上是一种细胞连接。突触的分类方法很多，根据神经冲动的传导方向，可分为轴—树突触、轴—体突触、轴—轴突触等；根据神经冲动传导的方式，又可把突触分为化学突触（chemical synapse）和电突触（electrical synapse）两大类。化学突触是指神经冲动（信息）通过突触前神经元释放化学物质（神经递质）的方式进行传递的突触；电突触实质上是一种缝隙连接。体内大多数突触属于化学突触。

化学突触的超微结构主要包括突触前膜、突触后膜和突触间隙 3 部分（图 2–33）。

1. **突触前膜**（presynaptic membrane）　突触前神经元的轴突末端膨大，形成突触小体。突触小体与另一神经元的树突或胞体相接处，局部增厚的轴膜为突触前膜。突触小体内含有许多突触小泡和线粒体，突触小泡内含大量的神经递质。

2. **突触后膜**（postsynaptic membrane）　是与突触前膜相对应的突触后神经元胞体或树突的胞膜特化增厚的部分（图 2–33），突触后膜上有接受神经递质的特异性受体，一种受体只能与一种神经递质特异性结合。

3. **突触间隙**（synaptic space）　是指突触前、后膜之间的间隙，宽 20～30 nm。

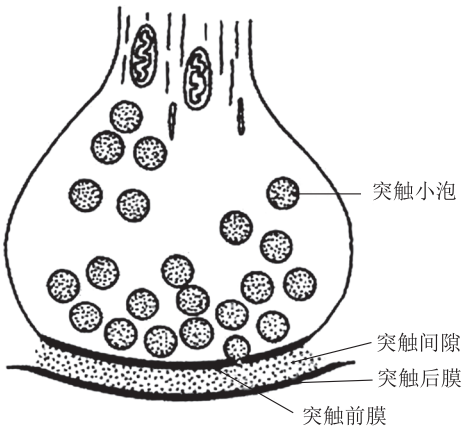

图 2–33　突触的超微结构示意图

知识链接

突触传递过程：当神经冲动传至突触前膜时，突触小泡向突触前膜靠近，继之突触小泡的包膜与突触前膜发生融合，以出胞的方式将突触小泡内的神经递质释放到突触间隙，神经递质顺着浓度梯度向突触后膜扩散，并与突触后膜特异性受体结合，引起突触后膜发生兴奋性或抑制性的变化，使突触后神经元兴奋或抑制。

三、神经胶质细胞

神经胶质细胞包括中枢神经系统的神经胶质细胞和周围神经系统的神经胶质细胞两类。

（一）中枢神经系统的神经胶质细胞

中枢神经系统的神经胶质细胞是一类有突起的细胞，但没有轴突和树突之分，根据形态和功能可分为 4 种：①星形胶质细胞：突起较多，与毛细血管相接触并形成其周围的胶质膜，参与血—脑屏障的构成。②少突胶质细胞：形成中枢神经系统内神经纤维的髓鞘。③小胶质细胞：具有吞噬功能。④室管膜细胞：形成室管膜，即脑室内表面的一层薄膜（图 2–34）。

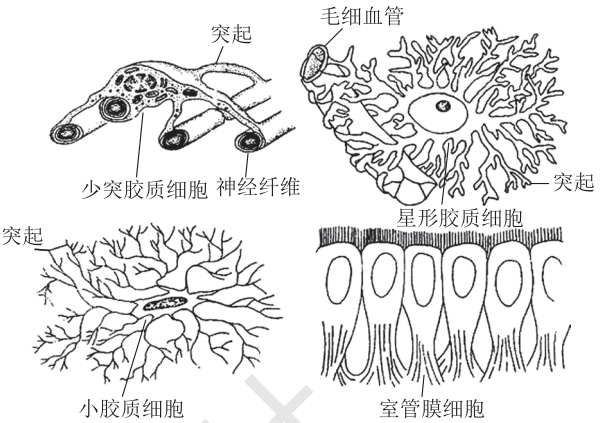

图 2–34　中枢神经系统的神经胶质细胞

（二）周围神经系统的神经胶质细胞

周围神经系统的神经胶质细胞有两种：①施万细胞（schwann cell），又称神经膜细胞（neurilemmal cell），形成周围神经系统中神经纤维的髓鞘（图 2–35）；②卫星细胞（satellite cell），又称神经节胶质细胞，是神经节内包被神经元胞体的一层扁平或立方形细胞（图 2–35）。

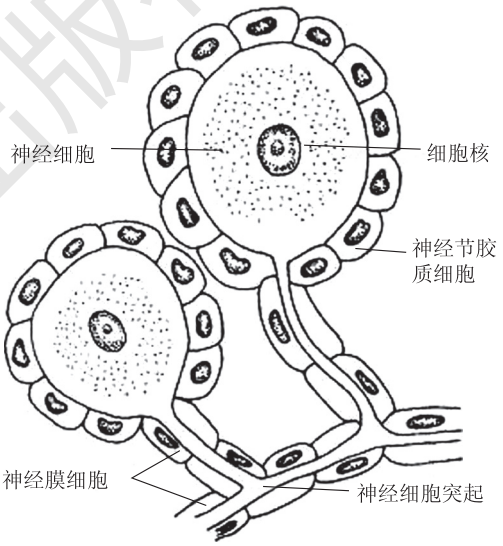

图 2–35　周围神经系统的神经胶质细胞

四、神经纤维和神经末梢

（一）神经纤维

神经纤维（nerve fiber）由神经元的长突起和包于其外的神经胶质细胞构成。根据神经胶质细胞是否形成髓鞘（myelin sheath），可分为有髓神经纤维和无髓神经纤维两种。髓鞘具有绝缘的作用。

1. 有髓神经纤维（myelinated nerve fiber）

（1）周围神经系统的有髓神经纤维：在神经元长突起的表面包被髓鞘。髓鞘呈节段性，每一节是由施万细胞的胞膜包卷神经元长突起而形成的多层膜结构。相邻节段之间的缩窄处无髓鞘，称郎飞结（ranvier node）。相邻两个郎飞结之间的一段神经纤维称为结间体（internode）（图 2–36）。

北京出版社

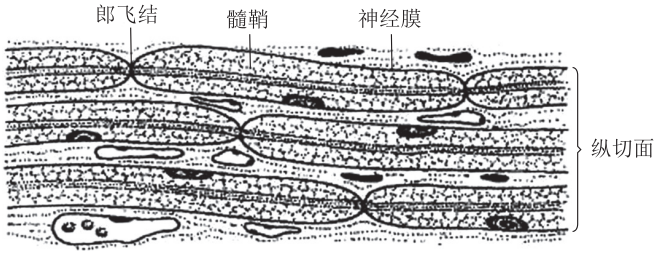

图 2–36　有髓神经纤维

（2）中枢神经系统的有髓神经纤维：其结构与周围神经系统的有髓神经纤维基本相同，但形成髓鞘的细胞是少突胶质细胞。

2. **无髓神经纤维**（unmyelinated nerve fiber）　由轴突及包于其外面的神经膜细胞构成（图 2–37），没有髓鞘和郎飞结。

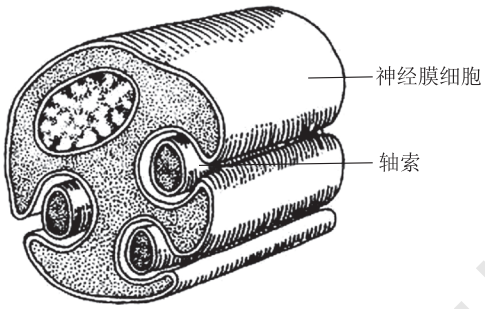

图 2–37　无髓神经纤维模式图

知识链接

神经冲动的传导速度：神经纤维的功能是传导神经冲动。冲动的传导是在轴膜上进行的。有髓神经纤维较粗，因有郎飞结，加上髓鞘的绝缘作用，故神经冲动可从一个郎飞结到另一个郎飞结呈跳跃式的传导，传导速度快；无髓神经纤维因无髓鞘和郎飞结，神经冲动只能沿轴膜连续传导，故传导速度慢。

（二）神经末梢

神经末梢是周围神经纤维的终末部分，终止于其他组织和器官所形成的结构。按功能可分为感觉神经末梢和运动神经末梢两大类。

1. **感觉神经末梢**（sensory nerve ending）　是感觉神经元周围突的末端，通常与周围组织共同构成感受器。感受器能感受体内外各种刺激，并把刺激转化为神经冲动，通过感觉神经纤维传至中枢神经系统，产生感觉。感觉神经末梢可分为以下两种。

（1）游离神经末梢：感觉神经纤维终末部分脱去髓鞘，呈树枝状反复分支，伸入上皮和结缔组织中（图 2–38）。能感受冷、热和痛觉刺激。

（2）有被囊的神经末梢：在神经纤维末端有结缔组织被囊包裹。分

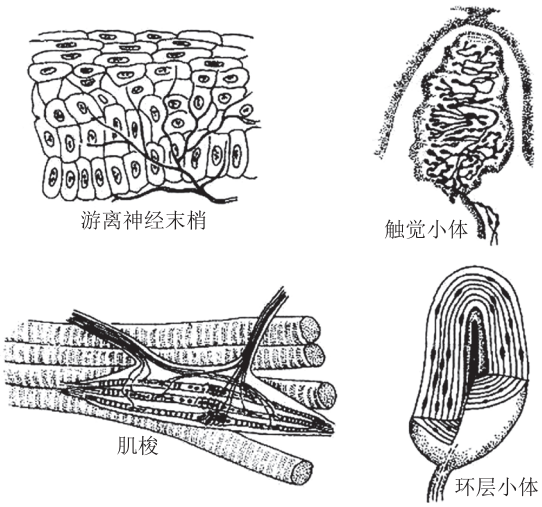

图 2–38　各种感觉神经末梢

北京出版社

3 种形式：①触觉小体，呈椭圆形，分布于皮肤真皮乳头内，在末节手指掌侧的皮肤等处最丰富，能感受触觉；②环层小体，呈卵圆形或圆形，分布于真皮深层、胸膜和腹膜等处，能感受压觉和振动觉；③肌梭，呈梭形，分布于骨骼肌内，能感受肌张力的变化和运动的刺激（图 2–38）。

2. **运动神经末梢**（motor nerve ending） 是运动神经元的轴突在肌组织和腺体的终末结构，能支配肌肉收缩和调节腺体分泌。可分以下两类。

（1）躯体运动神经末梢：是分布于骨骼肌的躯体运动神经末梢，又称运动终板（motor end plate）或神经肌连接（图 2–39）。光镜下神经纤维末端分支呈爪形，以膨大的形式附着于骨骼肌的表面。电镜下与突触的结构相同。

（2）内脏运动神经末梢：分布于心肌、内脏及血管平滑肌和腺体等处。其神经纤维细而无髓鞘，分支末端呈串珠状膨大与肌纤维或腺细胞之间建立突触。



图 2–39 运动终板模式图

直击护考

一、名词解释

内皮　间皮　血液　突触

二、选择题

1. 分布于胃肠道的上皮是（　　）。

A. 单层扁平上皮　　B. 复层扁平上皮

C. 单层立方上皮　　D. 单层柱状上皮

E. 假复层纤毛柱状上皮

2. 关于单层扁平上皮正确的是（　　）。

A. 又称移行上皮　　B. 由一层扁平细胞疏松排列而成

C. 衬于心、血管腔面的称内皮　　D. 基底部借基膜与肌层相连

E. 上皮细胞切面观呈多边形

3. 食管黏膜的上皮属于（　　）。

A. 单层扁平上皮　B. 单层立方上皮　C. 单层柱状上皮

D. 复层扁平上皮　E. 变移上皮

4. 假复层纤毛柱状上皮分布于（　　）。

A. 呼吸道　B. 消化道　C. 泌尿道

D. 胆管　　E. 腹膜

5. 疏松结缔组织中，下列哪种细胞较多，较常见（　　）。

A. 浆细胞　　B. 肥大细胞　　C. 成纤维细胞

D. 脂肪细胞　　E. 巨噬细胞

6. 下列何种细胞形成胶原纤维（　　）。

A. 成纤维细胞　　B. 网状细胞　　C. 未分化细胞

D. 肥大细胞　　E. 浆细胞

7. 组织中的巨噬细胞来源于（　　）。

A. 嗜酸性粒细胞　　B. 红细胞　　C. 中性粒细胞

D. 单核细胞　　E. 淋巴细胞

8. 能合成免疫球蛋白的细胞是（　　）。

A. 肥大细胞　　B. 巨噬细胞　　C. 浆细胞

D. 成纤维细胞　　E. 脂肪细胞

9. 血清与血浆的最主要区别在于血清缺乏（　　）。

A. 脂蛋白　　B. 纤维蛋白原　　C. 无机盐

D. 维生素　　E. 胆红素

10. 肌细胞中与兴奋传导有关的是（　　）。

A. 肌质网　　B. 横小管　　C. 终池

D. 肌丝　　E. 肌浆

11. 骨骼肌细胞的肌质网由何种细胞器形成（　　）。

A. 粗面内质网　　B. 滑面内质网　　C. 线粒体

D. 高尔基复合体　　E. 中心体

12. 心肌的特征性结构是（　　）。

A. 肌节　　B. 闰盘　　C. 横纹

D. 三联体　　E. 横小管

13. 神经递质的受体存在于（　　）。

A. 突触小泡　　B. 突触前膜　　C. 突触缝隙

D. 突触后膜　　E. 效应细胞内

三、简答题

1. 简述各类被覆上皮的组成、结构特点及分布。

2. 试述疏松结缔组织各类细胞的结构特点、功能，纤维的种类及物理特性。

3. 试述各种血细胞正常值、结构特点和功能。

4. 心肌与骨骼肌有何区别？

实验 2　基本组织

北京出版社